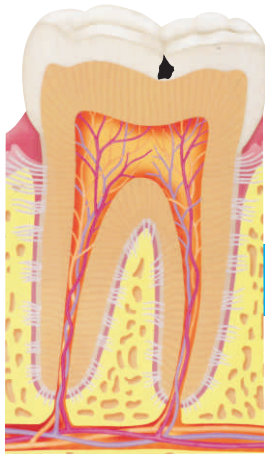
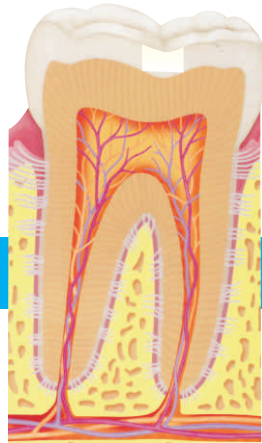
A EVOLUÇÃO DA CÁRIE

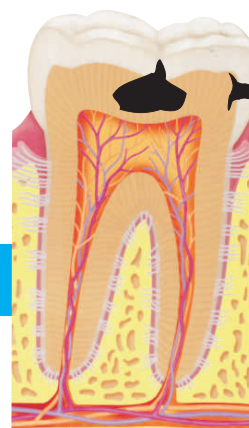

DENTE COM PRINCÍPIO DE CÁRIE NO ESMALTE

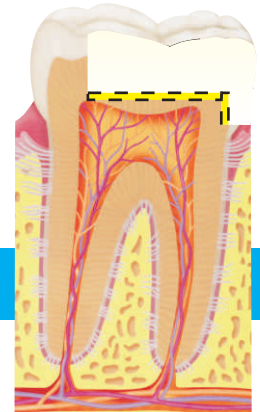

CÁRIE REMOVIDA E DENTE RESTAURADO

Cárie Inicial

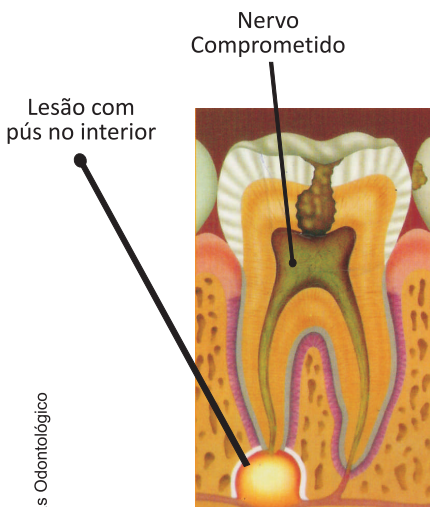


DENTE COM CÁRIE PROFUNDA EM ESMALTE E DENTINA

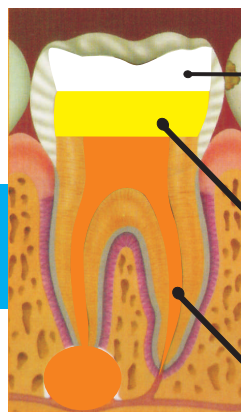


CÁRIE REMOVIDA, POLPA PROTEGIDA E DENTE RESTAURADO NAS DUAS FACES

Cárie Profunda



CÁRIE ATINGINDO A POLPA CAUSANDO NECROSE E LESÃO ÓSSEA



DENTE COM CANAL TRATADO, PREENCHIDO INTERNAMENTE COM MATERIAL QUE AUMENTE SUA RESISTÊNCIA E ENTÃO RESTAURADO EXTERNAMENTE.

Cárie com envolvimento pulpar (canal)

Material de preenchimento

Obturação do canal